Lane Medical Library

Aus dem pathologischen Institut des städtischen Krankenhauses
im Friedrichshain, Berlin.
(Prosektor: Prof. Dr. L. Pick.)

Ueber primäre Sarkome der Pleura, insbesondere über eine klinisch-chirurgisch wichtige Form dieser Neubildungen.

NEW YORK ACADEMY OF MEDICINE

INAUGURAL-DISSERTATION
ZUR ERLANGUNG DER
MEDIZINISCHEN DOKTORWÜRDE
AN DER
FRIEDRICH-WILHELMS-UNIVERSITÄT
ZU BERLIN.

VON

Carl Rosenberger
aus Berlin

Tag der Promotion: 20. Juni 1916.

Emil Ebering, Berlin NW. 7, Mittelstraße 39.

1916

Gedruckt mit Genehmigung

der

Medizinischen Fakultät der Universität Berlin.

Dekan: **Prof. Dr. Heffter.**

Referenten: Prof. Dr. **Waldeyer.**

Prof. Dr. **Pick.**

Meinen geliebten Eltern

Digitized by the Internet Archive
in 2026

https://archive.org/details/ueberprimaresark0000carl

Die primären Sarkome der Pleura finden sich entsprechend ihrem seltenen Vorkommen nur in geringer Anzahl in der Literatur verzeichnet. Rechnet man zu den Sarkomen auch die Endotheliome, so ist die Zahl der beschriebenen Fälle eine wesentlich größere. Da aber die Anschauungen über die Stellung der Endotheliome unter den Geschwülsten noch immer nicht geklärt sind, diese von den einen als Karzinome, von den andern als Sarkome, von anderen wieder als Tumoren sui generis angesprochen werden, sollen sie hier gänzlich unberücksichtigt bleiben.

Im allgemeinen bieten die Sarkome der Pleura nur pathologisch-anatomisches Interesse. In einer Anzahl von Fällen sind sie zwar während des Lebens schon richtig erkannt worden; aber jede Therapie erwies sich ihnen gegenüber machtlos. Die anderen Fälle wurden überhaupt erst am Sektionstisch diagnostiziert. Allen diesen gegenüber läßt sich nun, wie in dieser Arbeit gezeigt werden soll, eine Gruppe von Pleuratumoren als ein charakteristischer Typus abgrenzen, die, ihrer histoligischen Struktur nach der Gruppe der Sarkome zugehörig, über den engeren Rahmen der pathologischen Anatomie hinaus von Bedeutung sind. Es sind das große, mit ihrer Umgebung stets nur lose im Zusammenhang stehende, also relativ gutartige Geschwülste, die nicht nur klinisch aus ihren Symptomen unter Anwendung aller diagnostischen Hilsmittel während des Lebens erkannt werden können, sondern sich auch einem chirurgischen Eingriff gegenüber zugänglich erweisen, wie ein mit Glück operierter Fall gezeigt hat.

Bevor wir uns dieser Gruppe von Geschwülsten zuwenden, wollen wir die übrigen Formen der Pleurasarkome etwas näher betrachten. Die größte Anzahl der beschriebenen Tu-

moren besteht aus einer einzigen kompakten Geschwulst, die, wenn sie auch die Umgebung infiltriert oder kleinere und größere Metastasen macht, doch immerhin als circumscripter Tumor imponiert. Demgegenüber sind drei Fälle beschrieben, die, indem sie mehr diffuse, vielleicht multizentrisch entstandene Geschwulstbildungen aufweisen, ein ganz anderes Bild bieten.

Bei dem ersten von R. Virchow berichteten Fall handelt es sich um einen 31 jährigen Arbeiter mit den Symptomen einer doppelseitigen Pleuritis. Nach einiger Zeit bilden sich Geschwülste auf dem linken Fußrücken und in der Gegend des linken äußeren Knöchels. Unter schwersten Atemstörungen geht der Patient zu Grunde. Bei der Sektion findet man auf den Pleuren weiche, gefäßreiche Geschwulstmassen, die miteinander konfluieren und zottenförmige Hervorragungen besitzen. Die mikroskopische Untersuchung ergibt ein kleinzelliges Spindelzellensarkom.

Der zweite Fall ist von Deruschinsky mitgeteilt:

Bei einem 47 jährigen Patienten, der über Atemnot, Gefühl von Schwere in der Brust und Husten klagt, findet sich unterhalb der linken Clavicula, ferner vorn von der 4. Rippe nach unten und ebenfalls auf der hinteren Thoraxfläche eine Dämpfung, über der ein Atemgeräusch kaum hörbar und der Pectoralfremitus geschwunden ist. In der Achselhöhle links und unter der Clavicula finden sich geschwollene Lymphdrüsen. Der Patient ist stark abgemagert. Mehrere Punktionen ergeben über 1200 ccm blutig-seröses Exsudat. Das Befinden verschlechtert sich von Tag zu Tag. Der Patient hat in der linken Seite heftige Schmerzen, die in den Arm und die Finger ausstrahlen und dort Parästhesien hervorrufen. Nach etwa zwei Monaten tritt der Tod ein. Bei der Sektion zeigt sich die linke Pleura fingerbreit verdickt und mit zahlreichen, weichen, tumorartigen Knoten bedeckt. In beiden Lungen, den Achsel- und Bronchialdrüsen zeigen sich Metastasen. Die mikroskopische Untersuchung ergibt, daß es sich

um ein Sarkom handelt. Die Diagnose war während des Lebens nicht gestellt worden.

Den letzten Fall beschreibt Bernard:

Der Patient klagt seit 8 Tagen über Husten und Stechen in der rechten Seite. Bei der Aufnahme ist der Kranke stark dyspnoisch und cyanotisch. Die Perkussion ergibt über der rechten Lunge hinten völligen Schenkelschall, vorn Dämpfung bis zur 3. Rippe. Ueber den gedämpften Partien ist das Atemgeräusch erloschen, der Stimmfremitus aufgehoben. Eine Pleurapunktion ergibt über 5000 ccm Flüssigkeit. Nach zwei Tagen erfolgt der Tod im Collaps. Bei der Sektion findet sich in der rechten Pleurahöhle massenhaft Exsudat. Die rechte Lunge liegt in den hinteren Abschnitten der rechten Brusthöhle vollkommen zurückgesunken. Auf dem Zwerchfell, auf den angrenzenden Teilen der Pleura costalis sowie auf der rechten lateralen Seite des Herzbeutels finden sich knollige Tumormassen. Die einzelnen Knoten überragen meist pilzförmig die Oberfläche. Sie sind stecknadelkopf- bis kleinapfelgroß, von derber Konsistenz. Mikroskopisch erweist sich der Tumor als ein Sarkom mit runden und spindelförmigen Zellen.

Unter den nunmehr zu beschreibenden, im Gegensatze zu den ebengenannten diffusen, mehr massigen circumscripten Geschwülsten sollen zunächst einige Fälle von Tumoren Erwähnung finden, die wegen ihrer Kleinheit und relativen Gutartigkeit ihre Träger während des Lebens nicht belästigen, ja, überhaupt keine Erscheinungen machten und bei der Sektion lediglich als Nebenbefund festgestellt wurden. Eine Gruppe dieser Art demonstrierte Grawitz; er zeigte vier Tumoren, die etwa 6 cm lang, 3—4 cm dick waren, mit der Pleura nur lockere Verbindungen zeigten und sich leicht herausschälen ließen. Es handelte sich um Neurofibrosarkome.

Einen Fall berichtet Kobylinsky, wo bei der Sektion eines 75 jährigen Mannes zwischen Ober- und Unterlappen der linken Lunge ein rundlicher, kleinfaustgroßer Tumor gefunden

wurde, der mit beiden Lungenlappen verwachsen war, sich aber stumpf herausschälen ließ. Nur an einer Stelle war die Geschwulst fest mit der Pleura in Verbindung. Der Tumor wird von Kobylinski seiner mikroskopischen Struktur nach als Spindelzellensarkom gedeutet, von Banse aber durch Vergleich mit sicher als Neurosarkome peripherer Nerven festgestellten Geschwülsten den Neurosarkomen zugerechnet.

Ein anderer von Werner Schmidt mitgeteilter Fall ist ein Fibrosarkom, das sich bei der Sektion eines 69 jährigen Mannes fand. Der Tumor ist 9 cm lang, 5 cm dick und findet sich locker verbunden zwischen Ober- und Unterlappen der linken Lunge.

Es folge die Gruppe der größeren klinisch bedeutsamen circumscripten Neubildungen, die ihre Bösartigkeit durch Metastasenbildung an den Tag legen. Hier finden sich Fibrosarkome, Rund- und Spindelzellensarkome, polymorphzellige Sarkome oder sarkomatöse Mischgeschwülste (Busse; vgl. u.). Hierher gehört zunächst der von Banse berichtete Fall.

Es fanden sich bei dem Patienten Störungen von seiten des Nervensystems, die eine Kompression des Rückenmarks im Bereich des 4. bis 6. Dorsalsegmentes wahrscheinlich machten. Ferner fanden sich Erscheinungen einer rechtsseitigen exsudativen Pleuritis. An einer eitrigen Bronchitis und Bronchopneumonie ging der Patient zugrunde. Die Sektion ergab im Canalis vertebralis eine Geschwulst, die mit der Wirbelsäule in engstem Zusammenhange stand. Mit dem Rippenfell und der Lungenpleura war der Tumor lose verwachsen. In der Milz und in der Gegend der Leberpforte fanden sich Metastasen. Die Geschwulst war ein Fibrosarkom. Da sie, wie Banse nachzuweisen sucht, von der Pleura ausgeht, würde sie dem Pleurasarkom zuzurechnen sein.

Der folgende von Schwalbe veröffentlichte Fall steht an Bösartigkeit dem eben beschriebenen nahe.

Die 23 jährige Patientin klagt über Stiche in der linken

Seite. Bei der Untersuchung findet man auf der linken hinteren Thoraxhälfte eine starke Dämpfung, über der das Atemgeräusch abgeschwächt ist. Zweimalige Punktionen ergeben je über 1000 ccm haemorrhagisches Exsudat. Wenige Tage nach der Aufnahme bekommt die Patientin plötzlich eine rechtsseitige Amaurosis und eine geringe Ptosis, der bald Exophthalmus folgt. Die Untersuchung mit dem Augenspiegel ergibt nichts Pathologisches. Nach einigen Wochen treten unter starker Dyspnoe zahlreiche Knötchen an der Haut des Thorax auf. Einige Tage später erfolgt der Tod. Bei der Sektion findet sich in der linken Brusthöhle ein großer, mit Rippenwand, Zwerchfell und Lunge verwachsener Tumor, der zahlreiche linsengroße Metastasen auf dem Zwerchfell, dem Netz, in der linken Lunge und der Leber gemacht hat. Ferner finden sich im rechten großen Keilbeinflügel, in der Fissura orbitalis inferior und am Foramen opticum Metastasen, die die Störungen von seiten des Auges erklären. Die mikroskopische Diagnose ergibt ein wesentlich aus Spindelzellen, zum geringen Teil aus Rundzellen zusammengesetztes Sarkom.

Einen Fall, der nicht ganz so schlimme Erscheinungen gemacht hat, beschreibt Max Cohen:

Bei einem 49 jährigen Patienten beginnt die Erkrankung mit Schmerzen in der rechten Seite und Atemnot. Das Körpergewicht soll stark abgenommen haben. Bei der Atmung bleibt die rechte Thoraxhälfte zurück. Auf der rechten vorderen Thoraxwand findet sich eine Dämpfung, über der das Atemgeräusch nicht zu hören ist. Der Pectoralfremitus fehlt. Nach einigen Wochen tritt eine Verdickung der vierten Rippe auf, die rechten Achseldrüsen schwellen an, vier Tage darauf tritt der Tod ein. Bei der Sektion findet sich in der rechten Brusthöhle eine über hühnereigroße Geschwulst, die mit der 4. Rippe verwachsen ist und bis in die Wirbelkörper dringt. In der Milz, im Zwerchfell und in der linken Lunge finden sich Metastasen. Bei der mikroskopischen Untersuchung erweist sich die Geschwulst als ein Fibrosarkom.

Einen Fall teilt Kaufmann mit: Bei einer 29 jährigen Frau fand er ein überkindskopfgroßes Sarkom, welches das Zwerchfell infiltrierte, in der rechten Pleurahöhle, in der Milz, in der Leber und in den Nieren fanden sich Metastasen. Die mikroskopische Untersuchung ergab ein polymorphzelliges großzelliges Sarkom.

Ein ähnlicher Fall, der Metastasen in Leber und Mesenterium gemacht hat, wird von Pétriaux beschrieben.

Bisher haben wir die Pleurasarkome mit diffuser Ausbreitung einer Betrachtung unterzogen und von den circumscripten einerseits kleine Tumoren, die lediglich zufällig bei der Sektion gefunden wurden, andererseits diejenigen Geschwülste, die durch die Art ihres Wachstums und durch Metastasenbildung einen ausgesprochen bösartigen Charakter hatten. Wir wenden uns nunmehr einer dritten Gruppe von Sarkomen der Pleura zu, die, ohne Metastasen gemacht zu haben, als große, circumscripte Tumoren imponiert hatten und während des Lebens den Trägern Beschwerden von seiten der Brustorgane bereitet hatten. Auch in dieser Gruppe wird der maligne Charakter der Geschwülste durch ihr unaufhaltsames infiltratives Wachstum offenbar.

Dieser Form der primären Pleurasarkome will ich einen neuen, im städtischen Krankenhause Friedrichshain beobachteten und zur Sektion gekommenen Fall hinzufügen. Ich beginne die Beschreibung dieser Gruppe mit der Mitteilung meines hierher gehörigen Falles. Zunächst sei folgendes aus der Krankengeschichte berichtet, die ich der Liebenswürdigkeit von Herrn Professor Dr. Magnus-Levy verdanke.

Am 14. Juni 1915 wurde die 65 jährige Arbeiterin Frau Marie H. in das Krankenhaus im Friedrichshain aufgenommen. Als Kind hatte die Patientin Scharlach, mit 13 Jahren Wassersucht. Die Patientin hatte 6 Partus durchgemacht, ein Kind ist gestorben, eine Tochter leidet an Krämpfen, die übrigen vier Kinder sind gesund. Seit einigen Jahren leidet die Patien-

tin angeblich an Asthma, Husten und weißlichem, schleimigem Auswurf. Vor sechs Wochen erkrankte die Patientin plötzlich mit Herzklopfen und Stechen in beiden Brustseiten. Seit 14 Tagen bestehen diese Stiche nur noch links in der Herz- und Schulterblattgegend. Ferner gibt sie an, an Atemnot und Appetitlosigkeit zu leiden. In acht Wochen habe sie etwa 50 Pfund abgenommen. Der Urin sei spärlich, von rotbrauner Farbe.

Der Status ergibt eine mittelgroße, sehr blasse, cyanotische Frau, die wegen der starken Atembeschwerden im Bette aufrecht sitzt. Mund und Rachenorgane bieten nichts Besonderes. Die Herzdämpfung ist stark nach rechts verschoben und erreicht die rechte Parasternallinie. Nach links ist die Herzdämpfung nicht ganz deutlich abzugrenzen. Die Herztöne sind leise und dumpf, die Herzaktion beschleunigt und unregelmäßig. Die fühlbaren Arterien sind nicht sonderlich hart. Der Puls ist beschleunigt, Frequenz wechselnd, 104 bis 148.

Ueber der linken hinteren Thoraxhälfte ergibt die Perkussion eine Dämpfung, die von der Mitte der Scapula bis zur unteren Lungengrenze reicht. Ueber der gedämpften Partie ist das Atemgeräusch leise. An den anderen Teilen der linken Lunge sowie über der rechten Lunge ist ein starkes Giemen zu hören. Der Stimmfremitus ist über dem Bereiche der Dämpfung nicht deutlich abgeschwächt. Es besteht geringer Stridor. Der laryngoskopische Befund bietet nichts Pathologisches. Der Urin enthält Eiweis, viele Epithelien, Menge bis 500 ccm; spez. Gew. 1021 bis 1030. Die subjektiven Beschwerden der Patientin beziehen sich auf Schmerzen im Rücken links.

19. 6. Der objektive Befund ist unverändert. Die Schmerzen wechseln in ihrer Intensität, fehlen aber niemals ganz.

20. 6. Es wird eine Röntgenaufnahme gemacht, die einen dichten Schatten über dem unteren Teil der linken Lunge mit Verdrängung des Herzens nach rechts zeigt.

Am 21. 6. Exitus letalis.

Am 22. 6. fand die Sektion statt. Dem Sektionsprotokoll, das mir Herr Professor Dr. L. Pick freundlichst zur Verfügung stellte, entnehme ich folgendes:

Leiche einer mittelgroßen, mageren Frau. Im Situs der Bauchorgane keine besondere Abweichung. Zwerchfellstand rechts 5. Rippe, links 6. Interkostalraum. Nach Fortnahme des Sternums zeigt sich die linke Pleurahöhle durch einen über doppeltfaustgroßen Tumor ausgefüllt, der, zwischen linker Lunge und Herz zum Zwerchfell hinabsteigend, das linke Herz schalenförmig umlagert, es nach rechts verdrängt, mit dem Herzbeutel verwachsen ist und medial von der mediastinalen Lungenpleura des linken Unterlappens entspringt. In den hinteren Abschnitten der rechten Brusthöhle befinden sich etwa 500 ccm Flüssigkeit. Rechts bestehen zwischen Lungen und Rippenpleura verschiedentlich alte Adhäsionen. Um den Tumor in seinem Verhältnis zu den Nachbarorganen genau feststellen zu können, wird er im Zusammenhange mit den Halsorganen, beider Lungen und dem Herzen herausgenommen. Das Herz ist schlaff, die Muskulatur von rötlich-trüber Farbe. Der linke Ventrikel ist weit. Die aufsteigende Aorta und der Aortenbogen zeigt auf der Innenfläche verstreute gelblichweiße, harte Auflagerungen. Die linke Lunge ist sehr blutreich, in den Bronchien gelbe, schleimige Flüssigkeit. Die Lappen der rechten Lunge enthalten ebenfalls viel Blut, auf dem Durchschnitt entleert sich bei Druck eine geringe Menge trüber, lufthaltiger Flüssigkeit. Die Bronchien haben denselben Inhalt wie links. Die Schleimhaut der Trachea ist gerötet. Rechte Lunge und Herz, soweit es mit dem Tumor nicht verwachsen ist, werden abgeschnitten. Das übrigbleibende Präparat wird nach L. Pick in natürlichen Farben konserviert. Die Milz ist groß, schlaff, Pulpa weich, abstreifbar. Die Nierenoberfläche ist leicht granuliert. Die Harnblasenschleimhaut zeigt zahlreiche feine, inizierte Gefäße. Die Ovarien sind klein, atrophisch. Die Schleimhaut des Magens und Darmes ist gerötet.

Die Lymphdrüsen an der Leberpforte sind geschwollen. Die Leber bietet nichts Erwähnenswertes. In der Gallenblase liegen 6 facettierte Gallensteine. Pankreas o. B.

Anatomische Diagnose: Primärer maligner Pleuratumor der Pleura midiastinalis des linken Unterlappens. Parenchymatöse Herzdegeneration, Dilatation des linken Ventrikels. Hyperämie beider, leichtes Oedem der rechten Lunge. Eitrige Bronchitis. Leichte chronische interstitielle Nephritis.

Wenden wir uns nun einer genaueren Betrachtung des Pleuratumors zu. Um seine Beziehung zur Umgebung genau festzustellen, wird das Präparat durch einen Frontalschnitt vor dem Lungenhilus geteilt. Von den beiden durch den Schnitt entstehenden Teilen möge der vordere betrachtet werden, weil er ein ausreichend klares Bild der topographischen Verhältnisse gibt. Tafel I zeigt dieses vordere Segment des Präparates, von der hinteren Fläche gesehen. Das Präparat stellt also einen Frontalschnitt durch die beiden Lappen der linken Lunge, den Tumor und das Zwerchfell dar. Die Geschwulst inseriert breitbasig in der Pleura mediastinalis. Sie beginnt etwa 5 cm unterhalb der Lungenspitze und bedeckt fast die ganze Innenfläche des Oberlappens der linken Lunge, von der sie im oberen Teil scharf abgegrenzt ist. Die Oberfläche des untersten Teiles des Oberlappens und die mediale Oberfläche des Unterlappens sind mit dem Tumor untrennbar verwachsen. Hier dringt aber auch zugleich die Geschwulstmasse etwas in das Lungengewebe mit kleinen zackigen Ausläufern ein (vgl. Abbildung). Die größte Länge des Tumors beträgt 21 cm, die größte Breite 8 cm. Die Geschwulst ist mit ihrem unteren Pol am Zwerchfell (d) adhaerent und an einer etwa pfenniggroßen Stelle dringt sie durch das Zwerchfell hindurch (kn). Auf der Abbildung lassen sich auch die Beziehungen der Neubildung zum Pericard (p) und dem Herzen (hm) erkennen, da hier am Präparat der mit der Geschwulst verwachsene Teil des Pericards und der Herzmuskulatur erhalten geblieben ist, in die, wie leicht ersichtlich, Tumormassen hineinwachsen. Der Tumor ist von derb elastischer Konsistenz und von weiß-

lich-gelber Farbe. Die Oberfläche zeigt flache unregelmäßige Buckel. Die Schnittfläche ist unregelmäßig gekörnt, an einzelnen Stellen von weißen, schwieligen Streifen durchzogen.

Zur Feststellung des Geschwulstcharakters werden mikroskopische Präparate angefertigt, die mit Hämalaun-Eosin und nach van Gieson gefärbt werden. Das Parenchym der Neubildung besteht im wesentlichen aus kleinen, die Lymphocyten an Größe wenig übertreffenden Rundzellen mit sehr spärlichem Cytoplasma und runden, nicht sehr chromatinreichen Kernen. Zwischen den Zellen findet sich nur ein äußerst spärliches fibrilläres Stroma. Auch zahlreiche mehrkernige Zellen sind in dem Präparat zu erkennen. Nur ganz vereinzelt finden sich schmale Züge von Bindegewebe. Auffallend ist die Armut an Blutgefäßen.

Es handelt sich also um ein kleinzelliges Rundzellensarkom, das zwar im großen und ganzen als ein leidlich gut abgrenzbarer Tumor die linke Pleurahöhle erfüllte, aber seinen bösartigen Charakter dadurch kundgab, daß es beide Lappen der linken Lunge, das Pericard mit der Herzmuskulatur und das Zwerchfell infiltrierte. Metastasen waren nirgends zu finden.

Mehrere ähnliche Fälle, wo also der Tumor, zum größten Teil stark umschrieben, nur an einzelnen Stellen seine Grenzen verläßt und die Umgebung infiltriert, sind in der Literatur beschrieben. Busse teilt einen derartigen Fall mit, der dadurch noch an Interesse gewinnt, daß der Patient seine Krankheit mit einem Unfall in Zusammenhang bringt:

Ein 40 jähriger Arbeiter klagt über Husten und Kurzatmigkeit. Er führt sein Leiden auf einen 1½ Jahre vorher erlittenen Unfall zurück, wobei er mit der rechten Brustseite gegen die Bordwandung einer Fähre aufgeschlagen sei. Die rechte Brustseite ist vorgewölbt. Die Perkussion ergibt rechts eine Dämpfung, über der nur schwaches Atemgeräusch zu hören ist. Bei der Probepunktion erhält man zähe, gallertartige Massen. Nach wenigen Tagen erfolgt der Tod. Bei der Sektion findet man in der rechten Brusthöhle eine starre Ge-

schwulstmasse, die an einer Stelle mit den Rippen und mit dem Oberlappen der Lunge verwachsen ist. Die Geschwulst umfaßt mantelförmig die ganze Lunge. Mikroskopisch erweist sich der Tumor als ein Chondromyxosarkom.

Pathologisch-anatomisch ähnliche Bilder geben der Fall von Hofmokl, wo ein mannskopfgroßes Sarkom, das von der rechten Pleura ausgegangen war und sich bei der mikroskopischen Untersuchung aus großen, spindelförmigen Zellen zusammengesetzt erwies, bei einem 7 jährigen Knaben die rechte Brusthöhle erfüllte, und der Fall von Blumenau, wo sich bei einem 23 jährigen Manne ein 7 kg schwerer Tumor der linken Pleura fand, der auf die Wirbelkörper übergegriffen hatte.

Größeres Interesse verdient ein von Leube mitgeteilter Fall, wo durch die klinische Untersuchung intra vitam die Diagnose auf einen Pleuratumor gestellt werden konnte:

Ein 30 jähriger Patient klagt über Stiche in der rechten Seite und Kurzatmigkeit. Die Untersuchung ergibt eine Dämpfung rechts hinten unten bis zum Angulus scapulae, vorn unten bis zum 4. Interkostalraum. Temperatur 38—39,5°. Mehrere Probepunktionen ergeben blutiges Exsudat. Erst als nach mehrmonatlicher Behandlung eine Auftreibung der rechten Thoraxhälfte eintritt, über der sich Dämpfung, aufgehobenes Atemgeräusch und abgeschwächter Stimmfremitus finden, wird anläßlich einer Probepunktion der wahre Sachverhalt aufgeklärt. Bei einem Punktionsversuch fühlt man nämlich deutlich, daß die Nadel der Pravatzschen Spritze erst eine dicke Schicht festen Gewebes zu passieren hat, ehe sie die Pleurahöhle erreicht. Hierauf wird die Diagnose auf ein Neoplasma pleurae gestellt. Als nach einiger Zeit der Patient stirbt, ergibt die Sektion ein mächtiges Sarkom, das mit der rechten Costalpleura in Zusammenhang steht.

Besonders interessant erscheint die Art, wie hier mit Hilfe der Nadel der Pravazschen Spritze die Diagnose gestellt werden konnte. Wir werden später darauf noch einmal zurückkommen.

Dieser Fall bringt uns auf die letzte Gruppe von Pleurasarkomen, die schon im Anfang der Arbeit kurz beleuchtet wurden, und die nachher zu charakterisieren und zu umschreiben der wesentliche Zweck dieser Darstellung ist: die großen, kompakten, klinisch gutartigen Tumoren der Pleura, die für das Gebiet der Klinik, der pathologischen Anatomie und der Chirurgie in gleicher Weise von Bedeutung sind. Die Klinik hat gezeigt, daß sie unter Zuhilfenahme der diagnostischen Untersuchungsmethoden Pleuratumoren während des Lebens diagnostizieren kann. Die pathologische Anatomie hat nun nachgewiesen, daß es unter den Pleurasarkomen eine Gruppe gibt, die vermöge ihres anatomischen Verhaltens eine chirurgische Inangriffnahme als technisch durchführbar und aussichtsreich erscheinen läßt, und die Chirurgie hat bewiesen, daß tatsächlich hier das Messer Heilung bringen kann. Im folgenden habe ich die hier in Betracht kommenden Fälle, die, wie schon eingangs betont, einen bestimmten Typus der primären Pleurasarkome darstellen, zusammengefaßt, denen ich noch einen neuen von mir untersuchten Fall aus dem Material des pathologischen Instituts des Krankenhauses im Friedrichshain hinzufüge.

Hier sei zunächst dieser Fall mitgeteilt. Krankengeschichte und Sektionsprotokoll verdanke ich wiederum den beiden vorhin genannten Herren.

Am 29. Jan. 1913 wird die 73-jährige Witwe Johanna Sch. in das städtische Krankenhaus Friedrichshain eingeliefert. Die Patientin klagt über Husten, Auswurf und allgemeine Schwäche. Die Beschwerden bestehen seit mehreren Wochen. Außer Typhus habe sie niemals ernste Krankheiten durchgemacht. Seit einigen Jahren leide sie an Herzbeschwerden.

Die Untersuchung ergibt eine mittelgroße Frau von leidlich kräftigem Knochenbau. Muskulatur und Fettpolster sind mäßig gut ausgebildet. Die Haut ist trocken und welk. Drüsenschwellung, Oedeme, Narben und Exantheme sind nirgends

festzustellen. An den Rachenorganen findet sich nichts Pathologisches. Das Herz liegt in normalen Grenzen, Herztöne leise. Der Puls ist leicht irregulär. Die Untersuchung der Lungen ergibt perkutorisch rechts hinten unten eine Schallverkürzung. Auskultatorisch finden sich über beiden Unterlappen ziemlich reichliche feuchte, großblasige Rasselgeräusche und starkes Giemen. Die Temperatur ist normal, die Reflexe zeigen normales Verhalten, das Sensorium ist frei. Im Urin findet sich weder Eiweiß noch Zucker.

5. 2. Allgemeinbefinden gut. Die Patientin steht auf.

6. 2. Auf dem Wege zum Klosett plötzlicher Exitus letalis.

Der plötzliche Tod ließ eine Embolie vermuten, die klinische Diagnose lautete daher auf Embolie und Aderverkalkung.

Aus dem Protokoll der am nächsten Tage ausgeführten Sektion entnehme ich:

Leiche einer mittelgroßen Frau. Das subkutane Fett ist gut ausgebildet. Es besteht an allen Gliedern Totenstarre. An den Bauchdecken finden sich breite strangförmige Narben. In den abhängigen Partien zeigt die Haut bläulich-rote wegdrückbare Flecke. Der Situs in der eröffneten Bauchhöhle bietet keine Besonderheiten. Nach Herausnahme des Brustbeins findet man in der linken Pleurahöhle zwischen dem Unterlappen der Lunge und dem Zwerchfell einen kindskopfgroßen fast knorpelharten Tumor, der nur durch wenige bandförmige Verbindungen mit den eben genannten Organen verwachsen ist. Die Neubildung wird im Zusammenhang mit der linken Lunge und dem anhaftenden Teil des Zwerchfells herausgenommen. Rechts bestehen geringe Adhäsionen der Lunge mit der Costalpleura. Die Herzbeutelinnenfläche ist glatt, spiegelnd und enthält nur wenig Flüssigkeit. Das Herz entspricht der Größe der rechten Faust der Leiche. Die Mitralis ist knapp für drei Finger, die Tricuspidalis bequem für drei Finger durchlässig. Die Wand des linken Ventrikels ist

25 cm dick. Die Herzmuskulatur ist schlaff und auf dem Durchschnitt von trübem, rotbraunem Aussehen, mit gelblichen Fettstreifen und Träubchen durchsetzt. Aorten- und Pulmonalklappen, auch die Segelklappen sind intakt. Die Coronararterien zeigen auf der Innenfläche reichlich gelbe, harte Flecke. Die Aorta ascendens und der Aortenbogen weisen viele, rundliche, harte, gelbe Erhebungen in der Intima auf. Der Unterlappen der linken Lunge ist stark geschrumpft. Auf dem Durchschnitt sieht man, daß er wenig Blut und keine Luft enthält. Der Oberlappen ist gebläht, von grauem Aussehen. Die Bronchien enthalten Schleim. Die rechte Lunge ist ebenfalls gebläht, auf dem Durchschnitt grau. In der Gegend des Lungenhilus befinden sich beiderseits kleine schwarze Lymphdrüsen. Die Gaumenmandeln sind etwa bohnengroß. Auf der geröteten Trachealschleimhaut liegt viel Schleim. Die Oesophagusschleimhaut ist blaurot. Die Thyreoidea ist groß und enthält mehrere knotige Einlagerungen in beiden Lappen. Das lockere Zellgewebe um Luft- und Speiseröhre ist blutig ödematös durchtränkt. Die Milz ist weich, dunkelblau-rot, die Kapsel glatt, der Durchschnitt dunkelrot, Schnittfläche glatt. Die Wand der Aorta abdominalis ist starr, die Intima unregelmäßig, rauh, mit vielen gelblichen Plaques durchsetzt. Die Nebennieren sind zentral kadaverös erweicht. Beide Nieren sind in ihrer Lage um etwa 15 cm nach abwärts verschoben. Sie sind groß, derb, dunkelrot, auf ihrer Oberfläche fein granuliert, mit Resten von embryonaler Lappung. Auf dem Durchschnitt zeigt sich die Rinde stark verschmälert. Die Harnblase zeigt nichts Berichtenswertes. Die linke Tube ist verschlossen und strangförmig aufgetrieben. Sie enthält trübe Flüssigkeit. Die Magenschleimhaut zeigt kleine Gefäßinjektionen. Der Dickdarm läßt zwischen den Taenien und an ihren Seiten zahlreiche bis über bohnengroße Ausbuchtungen auf seiner Außenfläche erkennen. Die Leber zeigt eine seichte horizontale Schnürfurche an beiden Lappen und eine tiefe vertikale Furche am rechten. Auf dem Durchschnitt quillt viel Blut aus den Gefäßen.

Die basalen Hirngefäße und besonders die Arteriae fossae sylvii zeigen zahlreiche harte, gelbe Einlagerungen.

Die anatomische Diagnose lautet: kindskopfgroße Geschwulst der linken Pleura diaphragmatica, verwachsen mit dem linken Lungenunterlappen. Kompressionsatelektase des linken Unterlappens, Emphysem des linken Oberlappens und der rechten Lunge. Katarrhalische Bronchitis. Alte Pleuraadhäsionen rechts. Parenchymatöse Degeneration und Fettinfiltration des Herzens. Hypertrophie des linken Ventrikels. Sklerose der Coronararterien, der Aorta ascendens und des Arcus aortae, schwerste Sklerose der Aorta abdominalis, Sklerose der basalen Hirngefäße. Chronische interstitielle Nephritis. Hyperämie der Nieren, Milz, Leber. Multiple Dickdarmdivertikel. Kropfknoten der Schilddrüse. Linksseitige Hydrosalpinx.

Betrachten wir nun den Tumor selbst des Näheren. Er ist zusammen mit der linken Lunge nach L. Pick in natürlichen Farben konserviert. Tafel II zeigt das Präparat von vorn. Der Tumor ist 15 cm lang, 16 cm breit, 9 cm tief und hängt durch strangförmige Verwachsungen mit der linken Lunge zusammen, um sich bis zum Zwerchfell zu erstrecken, aus dessen Pleurabezug er breitbasig entspringt. Am medialen Teile besitzt die Geschwulst zwei etwa hühnereigroße Ausläufer, deren unterer breitbasig, deren oberer kurzgestielt der Hauptmasse aufsitzt. Vom unteren Rande des Oberlappens zieht ein etwa 2 cm langer, ½ cm breiter, bandförmiger, aus Lungengewebe und Pleura bestehender Strang zum hinteren Teile der Geschwulst, eine zweite ähnliche Verbindung geht etwas weiter lateral vom linken Unterlappen aus, nur enthält dieser etwas kürzere und breitere Strang kein Lungengewebe. Der am meisten lateral gelegene untere Teil des Unterlappens ist an der lateralen Fläche des Tumors angewachsen. Durch den Zug des Tumors ist dieser Teil der Lunge zu einem dünnen lappenartigen Gebilde verzogen. Die

Geschwulst ist knorpelhart, durch oberflächlich verlaufende seichte Furchen von knolligem Aussehen. Die Oberfläche ist rötlich-grau, von zahlreichen feinen Gefäßen durchzogen. Auf dem Durchschnitt, der von breiten, unregelmäßig angeordneten Faserzügen durchsetzt ist, wechseln grauweißliche umschriebene Partien mit diffusen, fleckig rotbraun gefärbten Teilen. Zahlreiche Durchschnitte von kleineren und größeren Gefäßen sind zu erkennen.

Zur mikroskopischen Untersuchung werden teils Gefrierschnitte, teils Schnitte nach Paraffineinbettung angefertigt, die teils mit Hämalaun-Eosin, teils nach van Gieson gefärbt werden. In den Präparaten sieht man das bindegewebige Element vorherrschen. Bindegewebsfibrillen sind teils zu parallelen Zügen, teils in einem unregelmäßigen Netzwerk angeordnet. Zwischen den Bindegewebsfibrillen finden sich Spindelzellen mit länglichen, ziemlich chromatinarmen Kernen von wechselnder Größe und spärlichem, faserig ausgezogenem Protoplasma. Stellenweise sieht man reines Fibrom; an einigen Stellen wieder wiegen die Spindelzellen vor, auch hier fallen, namentlich zur Grenze gegen benachbarte nekrotische Gebiete hin, nicht ganz selten große, rundliche oder mehr unregelmäßige, vielkernige Riesenzellen auf (Fremdkörperriesenzellen?). Das Geschwulstgewebe führt relativ viele Blutgefäße, die in den bindegewebigen Partien besonders zahlreich sind.

Wir haben also hier ein Fibrosarkom der linken Pleura diaphragmatica vor uns, das im klinischen und anatomischen Sinne, d. h. nach seiner Ausbreitung, durchaus als gutartig anzusprechen ist. Die Sektion fördert zwar keine Anhaltspunkte zutage, die den plötzlichen Tod erklären, doch geht man wohl nicht fehl, wenn man das schlaffe Herz und die schweren Gefäßveränderungen bei der alten Frau für den plötzlich letalen Ausgang der Krankheit verantwortlich macht.

Was diesen ebenso wie die noch zu beschreibenden primären Pleuratumoren übereinstimmend auszeichnet, ist — das sei noch einmal betont — das Verhalten zu ihrer Um-

gebung, mit der sie, abgesehen natürlich von ihrem mehr oder weniger breitbasigen Zusammenhang mit der pleuralen Matrix selbst, nur in lockerem Zusammenhange stehen: rein expansiv wachsend und durch die Erscheinungen, die sie dadurch in der Brusthöhle machen, der Diagnose zugänglich, fehlt ihnen jegliche infiltrative oder metastasierende Tendenz.

Ein dem vorigen vollkommen ähnlicher Fall wird von Dorendorf beschrieben:

Die 51 jährige Arbeiterfrau klagt seit zwei Jahren über Atemnot, Gefühl der Schwere auf der Brust und geschwollene Beine. Die Patientin ist stark dyspnoisch, im Gesicht cyanotisch. Die unteren Extremitäten und die Kreuzbeingegend sind ödematös geschwollen. Die linke Brusthälfte ist umfangreicher als die rechte. Bei der Atmung bleibt der linke Thorax unbeweglich. Die Perkussion ergibt vorn von der dritten linken Rippe, hinten von der Spina scapulae abwärts eine intensive Dämpfung. Ueber der Dämpfung findet man eine auffallende Erhöhung des Resistenzgefühles. Pectoralfremitus und Atemgeräusch sind über den gedämpften Partien aufgehoben. Das Röntgenbild ergibt einen dichten Schatten, der reichlich die unteren zwei Drittel der linken Brusthälfte ausfüllt. Bei der Probepunktion dringt die Nadel leicht durch die Thoraxwand und gelangt dann in einen harten Körper, aus dem keine Flüssigkeit aspiriert wird. Auf Grund dieses Befundes wird ein Lungentumor diagnostiziert. Wegen der Größe des Tumors und des äußerst schlechten Zustandes der Frau wird eine Operation als aussichtslos nicht vorgeschlagen. Nachdem eine vorübergehende Besserung eingetreten war, sodaß die Patientin zeitweilig entlassen werden konnte, wird die Patientin nach sechs Wochen somnolent eingeliefert und stirbt nach einem Tage im Collaps. Bei der Sektion findet sich in der linken Pleurahöhle ein großer, derber, knolliger Tumor, der nur mit der linken Zwerchfellhälfte und der linken Lunge durch lockere bandartige Massen verbunden ist. Der Tumor ist 25 cm hoch, 24 cm breit und 16 cm tief. Mit der Pleura costalis und dem Herzbeutel zeigt die

Geschwulst nirgends Verwachsungen. Der Ausgang der Geschwulst wird von der linken Pleura diaphragmatica angenommen, von wo feste, gefäßführende, bandartige Stränge zur Basis der Neubildung führen.

Mikroskopisch erweist sich die Geschwust als ein Fibrosarkom der Pleura.

Auch der nächste Fall von Mehrdorf ähnelt vollkommen dem von uns zuerst mitgeteilten:

Eine 43 jährige Schneiderfrau leidet seit einem Jahre an Kurzatmigkeit und Schwindelgefühl. Die Atmung ist beschwerlich. Die rechte Brusthälfte erscheint vorgewölbt. Von der dritten Rippe abwärts findet sich vorn auf dieser Seite eine absolute Dämpfung sowie Erhöhung des Resistenzgefühles. Dieselben Verhältnisse finden sich hinten an entsprechender Stelle. Ueber den gedämpften Partien findet sich nur schwaches Atemgeräusch, der Stimmfremitus ist aufgehoben. Die Venen am Halse und auf der Brust sind prall gefüllt und schwellen beim Atmen an. Eine dreimalige, ergebnislose Punktion läßt die Diagnose auf einen Tumor stellen, der als Leberechinokokkus angesprochen wird. Die Probelaparotomie ergibt, daß ein intrathorazischer Tumor vorliegt. Doch wird wegen der Ausdehnung des Tumors eine Operation für aussichtslos gehalten. Eine Röntgenaufnahme zeigt einen Schatten im Bereich der Dämpfung. Nach einer einige Monate lang anhaltenden Besserung verschlimmert sich der Zustand wieder und unter zunehmender Atemnot tritt der Tod ein. Bei der Sektion findet sich in der rechten Pleurahöhle ein solider Tumor, der sich gut umgreifen läßt und nur an zwei Stellen mit der Pleura costalis und an einer Stelle mit dem Pericard durch vaskularisierte Stränge verbunden ist. Den Ursprung des Tumors vermag ich nicht genau festzustellen. Die bestehenden drei Verbindungsstränge mit der Umgebung sind so unbedeutend, daß man nicht mit Bestimmtheit einen von ihnen als Ausgangspunkt bezeichnen kann. Der Tumor hat eine Ausdehnung von 25 cm in der Länge, 11 cm

in der Breite und 19 cm in der Tiefe. Mikroskopisch erweist sich die Geschwulst als ein Fibrosarkoma myxomatodes.

Bei diesem Fall begegnet uns zum ersten Mal der Gedanke, an einen intrathorazischen Tumor chirurgisch heranzugehen. Allerdings geschah das nur infolge einer Fehldiagnose; aber immerhin wurde, als bei der Probelaparotomie der wirkliche Sitz der Geschwulst festgestellt war, der Gedanke erwogen, den Tumor operativ zu entfernen. Nur wegen des schlechten Allgemeinzustandes der Frau und wegen der Vermutung, daß der Tumor bösartig sei, wurde, wie Braun mitteilt, von einer Operation Abstand genommen. Wie sich bei der Sektion herausstellte, wäre eine operative Entfernung möglich gewesen. Und Braun meint, daß solche Tumoren bei Anwendung unserer jetzigen technischen Hilfsmittel bei Operationen in der Brusthöhle auch mit Aussicht auf Erfolg operiert werden können. Daß das tatsächlich der Fall ist, hat Garrè bewiesen.

Der 49 jährige Patient leidet angeblich seit zwei Jahren im Anschluß an eine Brustfellentzündung an einer Schwellung der Hände und Füße. Bei der Untersuchung des Kranken wurde ein auffallender Lungenbefund erhoben. Es fand sich nämlich links vorn unten und in der Axillarlinie von der 6. Rippe abwärts eine absolute Dämpfung, hinten war die Dämpfung geringer. Das Atemgeräusch war über den gedämpften Teilen abgeschwächt bis aufgehoben. Da der Patient sich früher syphilitisch infiziert hatte, wird die Möglichkeit einer syphilitischen Affektion der Lunge in Erwägung gezogen. Das Röntgenbild gab einen dichten Schatten im Bereich der linken Lunge. Der Patient wurde von der inneren Klinik Garrè überwiesen, der bei seiner Diagnose zwischen Lungensyphilis und intrathorazischem Tumor schwankte. Er wagte aber die Operation. Dabei fand er zu seiner Ueberraschung einen großen Pleuratumor, der mit dem Mediastinum, dem Pericard und der als Ausgangspunkt der Geschwulst anzusprechenden Pleura diaphragmatica nur lose verwachsen war.

Histologisch erwies sich die Geschwulst als Spindelzellensarkom. Der Patient wurde geheilt.

Was den vier zuletzt mitgeteilten Fällen gemeinsam ist und sie zu einer anatomisch wie klinisch und vor allem klinisch-chirurgisch umschriebenen und praktisch belangvollen Gruppe vereint, ist vorher genügend betont worden. Rein histologisch stellen sie sich als Fibrosarkome oder Spindelzellensarkom (Garrè) dar. Ihren Ursprung bildet in drei Fällen die Pleura diaphragmatica, in einem Falle (Mehrdorf) ist der Ausgangspunkt nicht genau zu bestimmen. Hier soll noch einmal darauf hingewiesen werden, daß sie der Diagnose wohl zugänglich sind. Der Fall von Mehrdorf und von Garrè sind ebenso wie der vorher mitgeteilte Leubesche Fall während des Lebens als Lungentumor diagnostiziert worden. Die subjektiven Beschwerden der Patienten, Schmerzen und Atemnot, eventuell auch Abmagerung, geben die ersten klinischen Erscheinungen. Die Cyanose des Gesichts, das Zurückbleiben der betreffenden Thoraxhälfte bei der Atmung, die absolute Dämpfung mit dem vermehrten Resistenzgefühl, das fast aufgehobene Atemgeräusch und der Schwund des Pectoralfremitus lassen mit Sicherheit die Diagnose auf einen raumbeschränkenden Prozeß in der Brusthöhle stellen. Etwas komplizierend wirkt die Tatsache, daß sich zu den Pleuratumoren meist eine exsudative Pleuritis gesellt. Wird trotz der Punktion die Dämpfung nicht wesentlich geringer, sammelt sich vielmehr in kurzer Zeit wieder ein großes Exsudat an, so ist die Diagnose eines Tumors ziemlich sicher. Das Röntgenbild verschafft Gewißheit. Die Schwierigkeit in der Diagnose ist natürlich aber jetzt die: es ist zu entscheiden, ob der Tumor von der Lunge oder von der Pleura oder von einem anderen Organ der Brusthöhle ausgeht. Einen brauchbaren Anhaltspunkt zur Differentialdiagnose gibt Leube, der aus der Tatsache, daß die Nadel bei der Punktion erst eine dicke Schicht festen Gewebes zu passieren hat, auf einen Pleuratumor schließt.

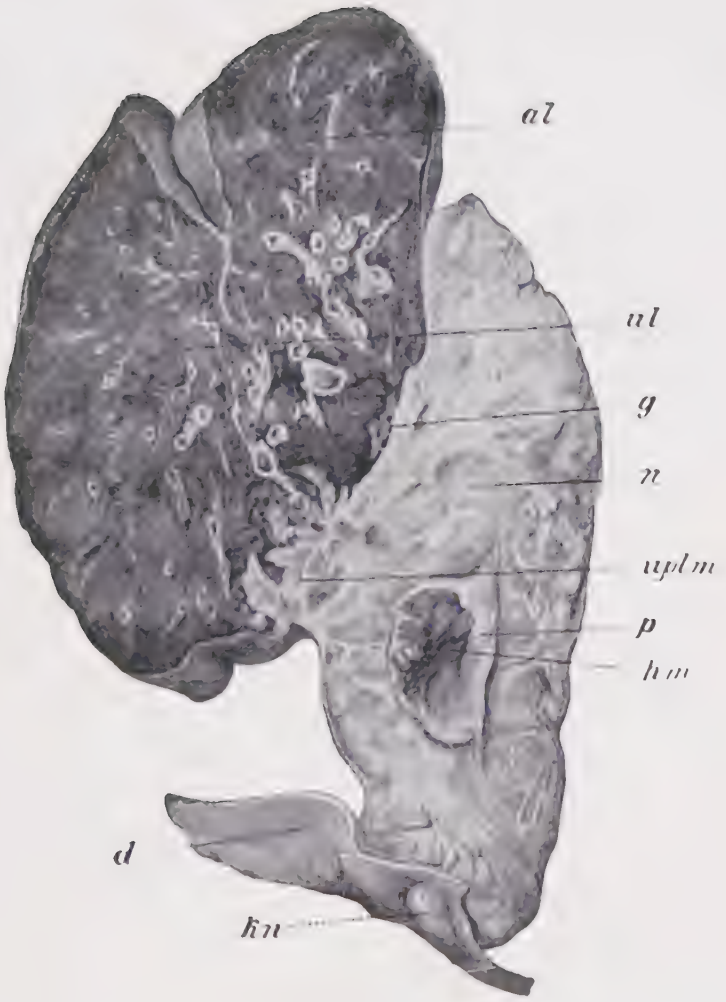

Tafel 1.

cl
il
a
it
d

Gewiß erscheint diese im Vorstehenden charakterisierte Gruppe der ganz lokalen und lokal bleibenden, daher gut angreifbaren Pleurageschwülste gegenüber dem Gros der sonstigen Pleurasarkome oder Pleurageschwülste als eine nicht zu umfangreiche; aber das Wesentliche ist zunächst einmal die Feststellung, daß es überhaupt klinisch gutartige Pleurasarkome gibt, die durch chirurgischen Eingriff beseitigt werden können, wie der von Garrè operierte Fall gezeigt hat. Wäre es Braun bekannt gewesen, daß derartige Tumoren nicht allzu selten, trotz ihrer Größe, relativ gutartig auftreten, hätte er vielleicht in seinem Fall die Operaion gewagt und die 43-jährige Patientin wäre am Leben geblieben.

Herrn Professor Dr. L. Pick, meinem sehr verehrten Lehrer, verdanke ich die Anregung zu dieser Arbeit und mannigfache Unterstützung bei ihrer Anfertigung. Ich sage ihm dafür den schuldigen Dank und danke auch Herrn Professor Dr. Magnus-Levy für die freundliche Ueberlassung der Krankengeschichten.

Figurenerklärung:

Tafel I.

ol = Oberlappen der linken Lunge
ul = Unterlappen der linken Lunge
g = Grenze zwischen Lunge und Geschwulst
n = Pleurageschwulst
uplm = Ursprung der Geschwulst von der Pleura mediastinalis
p = Pericard
hm = Herzmuskulatur
d = Diaphragma
kn = knopfförmige Durchwachsung des Zwerchfells durch die Geschwulst.

Tafel II.

ol = Oberlappen der linken Lunge
ul = Unterlappen der linken Lunge
a = Adhäsion der Geschwulst mit der Lunge
d = Diaphragma
n = Pleurageschwulst

Literaturverzeichnis.

Banse, Johannes, Ueber intrathoracische Fibrome, Neurome und Fibrosarcome. Inaug.-Diss. Greifswald 1908.

Bernard, Zur Kenntnis der Pleurasarcome. Virch. Arch. 211, 1913.

Blumenau, Deutsche med. Wochenschr. 1896.

Braun, H., Centralbl. f. Chir. Nr. 35, 1908.

Busse, O., Ueber ein Chondromyxosarcoma pleurae dextrae. Virch. Arch. Bd. 189, H. 1.

Cohen, Max, Ein Fall von primärem Fibrosarcom der Pleura. Inaug.-Diss. Würzburg 1895.

Deruschinsky, S. F., Deutsche med. Wochenschr. 1888, Nr. 3.

Dorendorf, Deutsche med. Wochenschr. 1914, Nr. 5.

Eppinger, H., Prager med. Wochenschr. 1882, Nr. 26 und 27.

Grawitz, Ref. in Deutsch. med. Wochenschr. 1908, Nr. 25.

Hofmokl, Endothelsarcom der rechten Pleura. Arch. f. Kinderheilk. VII, H. 2.

Kahler, O., Prag. med. Wochenschr. 1882, Nr. 26.

Kaufmann, E., Lehrbuch der spez. Anatomie. 4. Aufl. 1907.

Kobylinski, Ueber primäre Sarcome in der Lunge, Inaug.-Diss. Greifswald 1904.

Leube, Spez. Diagnose der inneren Krankheiten, 1. Bd. 1891.

Mehrdorf, Rob., Fibrosarcoma myxomatodes pleurae permagnum. Inaug.-Diss. Göttingen 1908.

Quincke-Garrè, Lungenchirurgie, 2. Aufl.

Schwalbe, Zur Lehre von den primären Lungen- und Brustfellgeschwülsten. Deutsche med. Wochenschr. 1891, Nr. 45.

Seydel, Zur Operabilität von Lungen- und Pleuratumoren. Münch. med. Wochenschr. 1910, Nr. 9.

Virchow, Die krankhaften Geschwülste. Bd. 2, 1865.

Lebenslauf.

Ich, Carl Rosenberger, bin am 3. Januar 1892 als Sohn des Kaufmanns Anselm Rosenberger, mosaischen Glaubens, zu Berlin geboren. Ostern 1898 kam ich auf das hiesige Sophien-Realgymnasium, wo ich Ostern 1910 die Reifeprüfung bestand. Darauf ließ ich mich an der hiesigen Universität immatrikulieren. Michaelis 1912 bestand ich die ärztliche Vorprüfung. Vom 1. Oktober 1913 bis 1. April 1914 diente ich ein halbes Jahr mit der Waffe beim 2. Garde-Regiment z. F. Bei Beginn der Mobilmachung kam ich im August 1914 als Feldunterarzt auf den westlichen Kriegsschauplatz, von wo ich im Mai 1915 verwundet nach Berlin zurückkehrte. Hier ließ ich mich noch einmal immatrikulieren und bestand Anfang August des Staatsexamen. Am 1. April 1916 erhielt ich die Approbation als Arzt, nachdem mir meine Tätigkeit im Felde auf das Medizinalpraktikantenjahr angerechnet war.